Blocs auriculoventriculaires

P. Djiane, J.-C. Deharo

Le retard ou l'absence de transmission d'un ou des influx des oreillettes aux ventricules définit le bloc auriculoventriculaire. Un bloc fonctionnel physiologique protège les ventricules des rythmes auriculaires rapides. Les blocs organiques sont soit transitoires liés à une cause aiguë régressive, soit chroniques et ils se divisent alors en blocs permanent ou paroxystique dont le diagnostic est plus difficile. Les blocs sont classés en trois catégories selon que la conduction auriculoventriculaire est retardée, interrompue de façon intermittente, ou totalement. La localisation des blocs, bien précisée par l'enregistrement endocavitaire du potentiel du faisceau de His, peut être suggérée sur l'électrocardiogramme de surface. Les causes des blocs chroniques sont variées et les récents progrès en génétique ont permis de réelles avancées dans la connaissance du mécanisme de certaines étiologies. La stimulation cardiaque définitive reste toujours le seul traitement efficace des blocs chroniques lorsqu'ils sont mal tolérés ou à haut risque de bradycardie sévère. Elle a radicalement transformé le pronostic en supprimant la menace de mort subite, et en améliorant la qualité de vie des patients grâce à des stimulateurs dotés d'algorithmes de plus en plus performants qui permettent de respecter ou de mimer la physiologie. Les complications ne sont pas rares et leur gravité justifie l'application de procédures opératoires rigoureuses et une surveillance attentive qui sera, dans les années à venir, facilitée par la télécardiologie.

© 2008 *Elsevier Masson SAS. Tous droits réservés.*

Mots clés : Conduction auriculoventriculaire ; Blocs auriculoventriculaires ; Blocs de branche ; Stimulation cardiaque ; Syncope

Plan

- **Introduction** 1
- **Données de bases** 2
  - Conduction auriculoventriculaire normale et pathologique 2
  - Degrés de bloc 3
  - Topographies des blocs 3
  - Foyers de suppléance 3
- **Conséquences des blocs auriculoventriculaires** 3
  - Mécanisme des syncopes 3
  - Perturbations hémodynamiques 3
- **Aspects électrocardiographiques des différents degrés** 4
  - Blocs auriculoventriculaires du premier degré 4
  - Blocs auriculoventriculaires du deuxième degré 4
  - Blocs auriculoventriculaires du troisième degré ou complet 4
- **Diagnostic topographique** 4
  - Apport de l'électrocardiogramme de surface 4
  - Apport de l'enregistrement Holter 5
  - Apport de l'enregistrement du potentiel hissien 5
- **Pièges du diagnostic électrocardiographique** 6
  - Sur l'électrocardiogramme de surface 6
  - Sur les enregistrements endocavitaires 6
- **Manifestations cliniques** 7
  - Accidents d'Adams-Stokes 7
  - Manifestations d'insuffisance cardiaque 7
  - Manifestations d'effort 7
  - Détérioration des fonctions cognitives 7
- **Bloc auriculoventriculaire paroxystique** 7
  - Mécanisme 7
  - Diagnostic 7
- **Étiologies des blocs auriculoventriculaires** 8
  - Coronaropathie 8
  - Maladies infectieuses et parasitaires 8
  - Ablation thérapeutique de la jonction auriculoventriculaire 9
  - Causes iatrogènes 9
  - Hyperkaliémie 9
  - Blocs congénitaux 9
  - Blocs auriculoventriculaires dégénératifs 9
  - Hypertonie vagale 10
  - Autres étiologies 10
- **Traitement** 10
  - Nomenclature des modes de stimulation 10
  - Progrès techniques 11
  - Nouveaux sites de stimulation 11
  - Indications de la stimulation cardiaque définitive 11
  - Choix du mode de stimulation 12
  - Devenir du patient appareillé 12
- **Conclusion** 12

Introduction

On désigne sous le terme de blocs auriculoventriculaires les retards ou déficits de transmission de l'influx entre les oreillettes et les ventricules dus à des lésions des voies spécifiques : nœud auriculoventriculaire, tronc du faisceau de His et ses branches. Le diagnostic, orienté ou non par des manifestations fonctionnelles évocatrices, est essentiellement électrocardiographique. Il est simple en cas de troubles permanents ; il est beaucoup plus difficile en cas de bloc auriculoventriculaire paroxystique avec un électrocardiogramme (ECG) intercritique plus ou moins

suggestif. L'enregistrement endocavitaire du potentiel hissien a permis d'éclaircir les aspects topographiques. Les étiologies des blocs auriculoventriculaires sont variées, soit aiguës et le plus souvent réversibles, soit chroniques pouvant faire discuter l'implantation d'un stimulateur cardiaque si le bloc auriculoventriculaire est symptomatique ou s'il comporte un risque élevé de pronostic péjoratif dont l'appréciation repose essentiellement sur le degré et le siège de l'anomalie. La stimulation cardiaque a radicalement transformé le pronostic du bloc auriculoventriculaire en supprimant la menace de mort subite, et plus récemment en améliorant la qualité de vie des patients grâce aux nouveaux stimulateurs qui permettent une approche quasi physiologique.

■ Données de bases

Conduction auriculoventriculaire normale et pathologique (Tableau 1)

Dans le nœud auriculoventriculaire

Le nœud auriculoventriculaire est situé sur le plancher de l'oreillette droite dans le triangle de Koch délimité en arrière par l'ostium du sinus coronaire, en haut par le tendon de Todaro et en bas par la valve septale de la tricuspide. Il a une structure de type multicouche divisée en trois régions : une région haute juxta-auriculaire (zone AN), une région centronodale compacte (zone N) et une région basse juxtahissienne (zone NH). La conduction dans cette structure est considérablement ralentie (0,1 m/s), elle se fait dans les zones AN et NH selon le mode « tout ou rien » alors que dans la zone N elle est décrémentielle. Ce type de conduction se produit chaque fois qu'un potentiel d'action normal rencontre une zone de conduction ralentie. Dans cette situation, le stimulus propagé, dont l'amplitude et la vitesse de dépolarisation diminuent progressivement, perd peu à peu sa capacité à dépolariser les tissus qu'il rencontre, jusqu'à se trouver bloqué. Cette conduction décrémentielle s'exprime physiologiquement par le phénomène de Wenckebach que l'on observe lorsqu'on stimule l'oreillette à une fréquence supérieure à 120/min chez l'adulte, désignant sous le nom de point de Wenckebach la fréquence pour laquelle ce phénomène apparaît. Lors des arythmies atriales, le nœud auriculoventriculaire joue un rôle de filtre vis-à-vis des impulsions en provenance des oreillettes pour éviter des fréquences ventriculaires trop élevées. Dans cette situation on peut observer un phénomène particulier appelé « Wenckebach alterne » [1] qui se caractérise par deux niveaux de bloc, l'un de type Wenckebach classique dans la zone N et l'autre de type 2/1 soit dans la zone AN soit dans la zone NH.

Une conduction auriculoventriculaire normale suppose que, après une dépolarisation relativement homogène des zones AN et N, un front uni d'ondes d'activation aborde la région NH, où les fibres regroupées vont donner naissance au tronc du faisceau de His. À l'inverse, une conduction inhomogène au sein de la portion N, favorisée par la structure plexiforme de cette région, entraîne une fragmentation de l'onde d'activation ; il en résulte une excitation désorganisée de la zone NH responsable d'un trouble de conduction auriculoventriculaire.

Le nœud auriculoventriculaire peut être le siège d'une conduction cachée à partir d'influx d'origine antérograde ou rétrograde qui, en le pénétrant plus ou moins profondément, modifient ses périodes réfractaires et perturbent le passage des activations suivantes. Ce phénomène, dans le sens antérograde, régit la réponse ventriculaire en fibrillation auriculaire et est responsable d'un ralentissement paradoxal des ventricules en cas de trouble conductif nodal. Lorsqu'il se produit dans le sens rétrograde, il explique le ralentissement ou le blocage de la conduction dans le nœud auriculoventriculaire après une extrasystole ventriculaire.

La conduction dans le nœud auriculoventriculaire est très fortement influencée par le système nerveux autonome car d'abondantes terminaisons nerveuses cholinergiques et adrénergiques sont présentes à ce niveau. Le système parasympathique la ralentit, à l'inverse, le système sympathique exerce un effet accélérateur.

La transmission de l'influx peut être également ralentie ou bloquée par certains médicaments (digitaliques, bêtabloquants, anticalciques bradycardisants) et par l'ischémie en cas d'occlusion de la coronaire droite en amont de la naissance de l'artère du nœud auriculoventriculaire.

Dans le système His-Purkinje (SHP)

Le faisceau de His fait directement suite à la zone NH du nœud auriculoventriculaire et donne naissance à une branche droite et une branche gauche qui elle-même se divise classiquement en deux hémibranches, l'une antérieure et l'autre postérieure. Dans ce système trifasciculaire, la branche droite et l'hémibranche antérieure sont fragiles car longues et grêles alors que l'hémibranche postérieure est robuste car courte et épaisse. Ses branches se ramifient dans le myocarde ventriculaire pour former le réseau de Purkinje.

Le SHP est le siège d'une conduction beaucoup plus rapide (2 m/s) qui s'effectue à travers des fibres dont la dépolarisation dépend des canaux sodiques rapides et qui réagissent à une stimulation selon la loi du « tout ou rien ». Cependant, lorsqu'elles sont lésées, les fibres du SHP deviennent calcicodépendantes et sont le siège d'une conduction décrémentielle. Le blocage de l'influx s'effectue alors selon le mode Wenckebach, mais avec un incrément le plus souvent trop faible pour être décelable.

C'est dans le SHP que s'observent le plus fréquemment les blocs paradoxaux bradycardie-dépendants ou blocs en phase 4. Ils surviennent à l'occasion d'une diastole longue lorsque la dépolarisation diastolique physiologique (phase 4 du potentiel d'action) ramène le potentiel de membrane à des valeurs moins négatives empêchant la conduction de l'influx.

Sur des fibres partiellement dépolarisées, après un potentiel d'action, le potentiel transmenbranaire atteint pendant quelques centièmes de seconde un niveau de polarisation plus négatif, ce qui a pour conséquence d'améliorer de façon très fugace la conduction ; cette très courte période située sur l'ECG de surface au voisinage du sommet de l'onde T est appelée phase supernormale.

La conduction dans le SHP est peu influencée par le système nerveux autonome.

La transmission de l'influx peut être ralentie ou interrompue en cas d'ischémie liée à l'occlusion proximale de l'artère interventriculaire antérieure, d'une hyperkaliémie importante (> 6,5 mEq/l) ou d'une intoxication par les antiarythmiques de classes Ia et Ic lorsque les concentrations sériques sont très élevées ou lorsque les fibres sont préalablement lésées.

Du fait de cette faible sensibilité aux facteurs extrinsèques, le SHP est plus souvent le siège de blocs auriculoventriculaires chroniques dégénératifs que de blocs auriculoventriculaires transitoires.

Tableau 1.
Caractéristiques de la conduction dans le tissu nodal.

	Type de conduction	Vitesse de conduction	Influence du système nerveux autonome
Nœud auriculoventriculaire	Zone AN et NH : tout ou rien Zone N : décrémentielle	0,1 m/s	Sympathique : accélération Parasympathique : ralentissement
Faisceau de His	Tout ou rien	2 m/s	Peu d'effet
Ventricules	Tout ou rien	1 à 5 m/s	Peu d'effet

Tableau 2.
Caractéristiques du rythme de suppléance en cas de bloc auriculoventriculaire du troisième degré.

	Siège	Fréquence	QRS	Stabilité
Bloc nodal	Hissien haut	50/min	Fins le plus souvent	Oui
Bloc intrahissien	Hissien bas	50/min	Fins le plus souvent	Non
Bloc infrahissien	Ventricules	30/min	Larges	Non

Degrés de bloc

Selon l'importance du trouble conductif, on distingue trois degrés de blocs auriculoventriculaires :

- le bloc du premier degré dans lequel toutes les impulsions atriales sont conduites aux ventricules, mais avec retard ;
- les blocs du deuxième degré dans lesquels un ou plusieurs, mais pas la totalité, des influx auriculaires ne réussissent pas à atteindre les ventricules ;
- le bloc du troisième degré au cours duquel aucun des influx auriculaires ne parvient aux ventricules alors que les conditions nécessaires à une bonne conduction sont remplies.

Topographies des blocs

Les lésions responsables des blocs auriculoventriculaires sont de siège variable le long des voies de conduction. En prenant pour référence le tronc du faisceau de His, on distingue trois catégories :

- les blocs suprahissiens ou nodaux se situent en amont du tronc commun et sont dus à une atteinte du nœud auriculoventriculaire ;
- les blocs intrahissiens ou tronculaires correspondent à des lésions très localisées sur le faisceau de His ;
- les blocs infrahissiens relèvent d'une atteinte bilatérale des voies de conduction intraventriculaires.

Les deux dernières localisations sont quelquefois regroupées sous le terme de blocs distaux ou de blocs sous- ou infranodaux.

Foyers de suppléance (Tableau 2)

En cas de bloc auriculoventriculaire complet, la tolérance et le pronostic dépendent essentiellement des propriétés du foyer de suppléance. Plus ce foyer est bas situé, plus lente sera sa fréquence de décharge, et plus grande sera son instabilité. Ce dernier paramètre dont dépend le risque d'asystole prolongée peut être évalué en étudiant le temps de récupération du foyer à l'arrêt d'une stimulation ventriculaire rapide [2]. Lorsque le bloc est de siège nodal, les foyers de suppléance sont nodohissiens hauts et assurent, de façon stable, une fréquence de 40 à 60/min pouvant s'accélérer à l'effort ; tous ces caractères contribuent à la bonne tolérance fonctionnelle de ce type de bloc sauf pour les blocs nodaux dus à une réaction vagale intense qui peuvent être responsables d'une syncope par pause cardiaque prolongée. À l'inverse, lorsque le trouble conductif est de siège infranodal, les foyers de suppléance, situés à la partie basse du faisceau de His, dans ses branches ou dans le réseau de Purkinje, ont une fréquence moindre (20 à 40/min) pouvant se ralentir considérablement avec, à l'extrême, la survenue d'une asystole plus ou moins longue.

■ Conséquences des blocs auriculoventriculaires

Mécanisme des syncopes

Les syncopes correspondent à une ischémie cérébrale le plus souvent secondaire à une pause cardiaque avec disparition momentanée de toute activité ventriculaire ou à une bradycardie extrême avec un rythme idioventriculaire très lent (5 à 10/min). Dans 10 % des cas, le substratum électrophysiologique de la syncope est une torsade de pointe qui surviendrait seulement chez des sujets génétiquement prédisposés [3]. Cette arythmie ventriculaire peut dégénérer en fibrillation ventriculaire, cause possible de mort subite chez les patients atteints de bloc auriculoventriculaire.

Perturbations hémodynamiques

Les conséquences hémodynamiques des blocs auriculoventriculaires sont liées essentiellement à trois facteurs : la bradycardie, la perte du synchronisme auriculoventriculaire et la place de la systole auriculaire. La présence ou l'absence d'une cardiopathie est un élément primordial qui rend compte des différences individuelles de tolérance du trouble conductif.

La bradycardie est un facteur prépondérant car elle tend à diminuer le débit cardiaque dont l'augmentation à l'effort est étroitement dépendante de l'accélération de la fréquence cardiaque. Cet effet délétère est néanmoins partiellement compensé, dans les limites de la loi de Franck-Starling, par l'accroissement des volumes de remplissage et donc du volume d'éjection systolique. Cependant, en cas de bradycardie extrême ou d'une altération sévère de la fonction contractile, ce phénomène de régulation est insuffisant, une meilleure extraction tissulaire de l'oxygène peut alors pallier en partie la baisse du débit cardiaque, notamment à l'effort.

La coordination des systoles auriculaires et ventriculaires joue un rôle hémodynamique important. Chez un sujet sain au repos, la systole auriculaire est responsable de 20 % du volume d'éjection systolique ; sa contribution hémodynamique peut atteindre jusqu'à 50 % dans certaines situations pathologiques qui comportent une altération sévère de la fonction pompe et surtout de la fonction diastolique du ventricule gauche.

L'effet optimal de la contraction atriale correspond à une systole auriculaire survenant 0,08 à 0,20 s avant le début de la contraction ventriculaire. La systole auriculaire à sa place normale prépare la fermeture des valves auriculoventriculaires et, au moment de la relaxation auriculaire, le renversement de gradient de pression entre oreillettes et ventricules rapproche ces valves. L'occlusion parfaite est ensuite assurée de façon active par la mise en tension des piliers et des cordages tendineux. Lorsque ce synchronisme physiologique est perturbé, soit par un allongement important du temps de conduction auriculoventriculaire, soit par une dissociation auriculoventriculaire complète, deux phénomènes délétères sur le plan hémodynamique peuvent s'observer : l'absence de contribution de la systole auriculaire au remplissage ventriculaire et l'élévation des pressions auriculaire droite et capillaire pulmonaire. Cette dernière est due d'une part à la contraction auriculaire sur des valves auriculoventriculaires fermées, et d'autre part à l'apparition de régurgitations valvulaires diastoliques favorisées par la préparation incomplète de la fermeture valvulaire par la systole auriculaire. L'étirement des fibres auriculaires qui en résulte déclenche, par stimulation des mécanorécepteurs atriaux et veineux pulmonaires, un réflexe vasodépresseur et provoque la sécrétion de facteur natriurétique dont les propriétés vasodilatatrices contribuent à minimiser l'augmentation des résistances systémiques qui accompagne normalement la baisse du volume d'éjection.

De plus, lorsque la dissociation auriculoventriculaire est complète avec un foyer de suppléance ventriculaire, l'asynchronisme de contraction des deux ventricules peut avoir des conséquences hémodynamiques propres indépendamment de la fréquence cardiaque et de la place de la systole atriale.

Aspects électrocardiographiques des différents degrés [4]

Blocs auriculoventriculaires du premier degré

Ils traduisent un simple ralentissement de la conduction auriculoventriculaire avec conservation d'une transmission de toutes les ondes P aux ventricules et se caractérisent par un allongement de l'espace PR au-delà de 0,20 s chez l'adulte et de 0,18 s chez l'enfant. L'intervalle PR reste en général inférieur à 0,40 s mais peut atteindre ou dépasser 0,60 s.

Blocs auriculoventriculaires du deuxième degré

Ils correspondent au blocage de certaines ondes P et se présentent sous trois aspects.

Type I de Mobitz ou périodes de Luciani-Wenckebach

Il se définit par un allongement progressif de l'espace PR jusqu'au blocage d'une onde P à partir de laquelle une autre séquence recommence. Dans sa forme typique, l'incrément est maximal entre le premier et le second complexes, conduit puis décroît régulièrement, ce qui entraîne un raccourcissement progressif des intervalles RR. L'intervalle PR le plus long est celui qui précède l'onde P bloquée et le plus court celui qui la suit. Le rapport de conduction de type Wenckebach le plus fréquent est 3/2 (trois ondes P pour deux QRS) et les périodes les plus longues sont rarement supérieures à dix battements sinusaux. La pause suivant l'onde P bloquée peut être interrompue par un échappement jonctionnel ou ventriculaire qui survient avant que l'auriculogramme sinusal ne soit conduit. À titre exceptionnel, on peut observer, à l'acmé de la période de Wenckebach, deux ondes P consécutives bloquées. C'est le cas lorsque le dernier espace PR est très long, l'onde P normale bloquée entraînant par conduction cachée dans le nœud auriculoventriculaire le blocage de l'onde P suivante.

Type II de Mobitz

Il se caractérise par le blocage inopiné d'une onde P non prématurée, sans allongement préalable des espaces PR. L'intervalle PR qui suit l'auriculogramme non conduit n'est pas raccourci. Les complexes QRS ont un aspect de bloc de branche dans deux tiers des cas.

Blocs à période fixe

Ce diagnostic est retenu lorsque une onde P deux, trois ou quatre est régulièrement bloquée. L'intervalle PR des ondes P conduites est fixe et les ventriculogrammes sont fins ou larges. L'intervalle PP dans lequel s'inscrit un ventriculogramme est légèrement plus court que celui qui n'en contient pas, cette arythmie est qualifiée de ventriculophasique.

Blocs auriculoventriculaires du troisième degré ou complet

Ils se traduisent par une dissociation complète entre les ondes P et les complexes QRS ; on observe ainsi deux rythmes indépendants de fréquence différente, l'un atrial représenté habituellement par les ondes P sinusales, l'autre ventriculaire plus lent et dont les QRS sont fins ou larges selon que le foyer d'échappement est situé au-dessus ou au-dessous de la bifurcation du faisceau de His. Il est quelquefois possible, grâce au phénomène de conduction en phase supernormale, d'observer sur un fond de dissociation auriculoventriculaire complète une capture ventriculaire par certaines ondes P situées près du sommet de l'onde T du QRS précédent, on parle alors de bloc auriculoventriculaire de haut degré.

En cas de fibrillation auriculaire, l'existence d'un rythme ventriculaire parfaitement régulier et lent est le signe formel d'un bloc auriculoventriculaire complet.

Alors que la conduction antérograde est totalement interrompue, une conduction rétrograde 1/1 peut être présente dans 30 à 40 % des cas, elle se traduit par une onde P négative suivant le complexe QRS.

Diagnostic topographique

(Tableaux 3, 4)

Il est important de différencier les blocs nodaux des blocs intra- ou infrahissiens car le risque encouru en cas de lésions du tronc et des branches du faisceau de His est plus grand qu'en cas d'atteinte du nœud auriculoventriculaire.

Apport de l'électrocardiogramme de surface

Deux critères importants sont à prendre en considération dans l'analyse de l'ECG, à savoir le degré du bloc auriculoventriculaire et la largeur des QRS conduits ou d'échappement.

Les blocs du premier degré siègent, dans la majorité des cas, au niveau du nœud auriculoventriculaire. Toutefois en présence de QRS larges, cette localisation peut être discutée.

Dans les blocs du deuxième degré de type I à QRS fins, le siège du bloc est le plus souvent nodal ; cependant, il peut dans certains cas être tronculaire ; cette localisation doit être particulièrement suspectée lorsque l'incrément est faible. Si les QRS sont larges, le nœud auriculoventriculaire reste le site prédominant du bloc avec, cependant, possibilité d'une topographie plus distale.

Les blocs du deuxième degré de type II correspondent toujours à une localisation intra- ou plus souvent encore infrahissienne.

Les blocs du deuxième degré à période fixe peuvent être supra-, intra- ou infrahissien.

Le bloc complet avec des échappements ventriculaires fins peut être nodal ou tronculaire ; il est infratronculaire si le rythme d'échappement est à QRS larges et lent.

L'existence de capture ventriculaire en phase supernormale sur un fond de bloc auriculoventriculaire complet est en faveur d'un siège distal.

La localisation du trouble conductif peut, dans certains cas, être facilitée par des épreuves dynamiques. La compression sinocarotidienne a un effet dépendant de la topographie du

Tableau 3.
Localisation selon le type de bloc auriculoventriculaire.

Type de bloc auriculoventriculaire	Siège habituel
1er degré	Nodal
2e degré Mobitz I	Nodal
2e degré Mobitz II	Sous-nodal
2e degré 2/1	Nodal ou sous-nodal (cf. Tableau 4)
2e degré 3/1-4/1	Sous-nodal
3e degré QRS fins	Nodal ou intrahissien
QRS larges	Nodal ou sous-nodal

Tableau 4.
Localisation des blocs auriculoventriculaires 2/1.

		Siège
Largeur des QRS	Fins	Nodal ou intrahissien
	Larges	Nodal ou sous-nodal
Intervalle PR des ondes P conduites	< 0,16 s	Sous-nodal
	> 0,30 s	Nodal
Effet de l'atropine ou de l'effort sur la conduction	Amélioration	Nodal
	Aggravation	Sous-nodal
Effet de la compression sinocarotidienne sur la conduction	Aggravation	Nodal

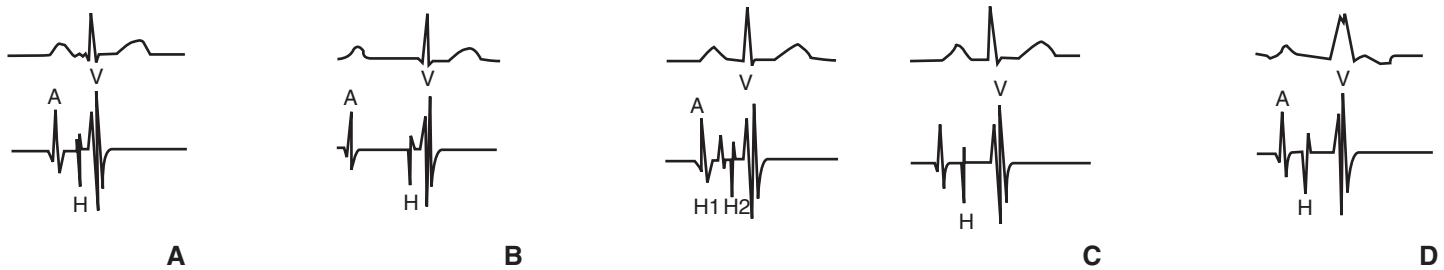

Figure 1. Étude de la conduction auriculoventriculaire par enregistrement du potentiel hissien.
A. Conduction normale : intervalle AH de 60 à 120 ms ; intervalle HV de 35 à 55 ms.
B. Bloc suprahissien du premier degré : intervalle AH > 120 ms ; intervalle HV normal.
C. Bloc intrahissien du premier degré : intervalle AH normal. À gauche : dédoublement du potentiel : potentiel H1 enregistré en amont de la zone de bloc ; potentiel H2 enregistré en aval de la zone de bloc. À droite : intervalle HV > 55 ms avec QRS fins sur l'ECG de surface.
D. Bloc infrahissien du premier degré : intervalle AH normal ; intervalle HV > 55 ms avec QRS larges sur l'ECG de surface.

bloc : elle accentue le degré des blocs situés dans le nœud auriculoventriculaire alors qu'elle l'améliore en cas de lésions sous-nodales par ralentissement de la fréquence sinusale. L'injection d'atropine ou l'effort a un effet bénéfique sur les blocs nodaux et délétère sur les blocs plus bas situés.

Apport de l'enregistrement Holter

Les variations de la fréquence cardiaque au cours du nycthémère peuvent entraîner une variation du degré du bloc surtout utile pour les localisations nodales ou tronculaires [5]. Un bloc nodal 2/1 ou complet alterne souvent avec des périodes de Luciani-Wenckebach et survient plutôt dans un contexte de bradycardie ; à l'inverse un bloc tronculaire apparaît lors d'une accélération du rythme sinusal.

Apport de l'enregistrement du potentiel hissien (Fig. 1)

C'est la méthode de diagnostic topographique la plus précise [6]. Elle permet, lorsque le rythme est sinusal, de mesurer le temps de conduction nodal entre l'onde auriculaire A et le potentiel hissien H (intervalle AH ≤ 120 ms) et le temps de conduction dans le SHP entre le potentiel hissien H et l'onde ventriculaire V (intervalle HV ≤ 55 ms) (Fig. 1A). Le potentiel hissien servant de référence, les troubles conductifs auriculoventriculaires peuvent être classés en trois catégories : les blocs suprahissiens ou nodaux, les blocs intrahissiens ou tronculaires et les blocs infrahissiens.

Blocs suprahissiens

En cas de bloc auriculoventriculaire du premier degré, l'intervalle AH dépasse 120 ms (Fig. 1B). Le bloc du deuxième degré type I se reconnaît par l'allongement progressif de l'espace AH avant la survenue d'une onde A bloquée non suivie d'un potentiel hissien. Dans le bloc complet le potentiel hissien, absent derrière les ondes A, est enregistré devant les ondes V des complexes d'échappement avec un espace HV normal.

Blocs intrahissiens

En cas de bloc du premier degré le potentiel hissien est déformé avec une durée dépassant 30 ms ou plus typiquement dédoublé en deux composantes, l'une proximale H1, et l'autre distale H2, qui restent toujours liées avec un espace d'au moins 20 ms (Fig. 1C). Lorsque les QRS sont fins, un allongement de l'espace HV au delà de 55 ms permet d'affirmer la localisation tronculaire du bloc (Fig. 1C).

En cas de bloc auriculoventriculaire du deuxième degré de type II ou 2/1, les ondes A bloquées de façon intermittente sont toutes suivies d'un potentiel H1 (Fig. 2) ; cela suffit à faire le diagnostic de bloc intrahissien si les QRS sont fins. Si les QRS sont larges, ce diagnostic ne peut être affirmé qu'à condition de retrouver un dédoublement du potentiel hissien lorsque les auriculogrammes sont conduits. Dans de rares cas on peut observer un bloc auriculoventriculaire du deuxième degré de

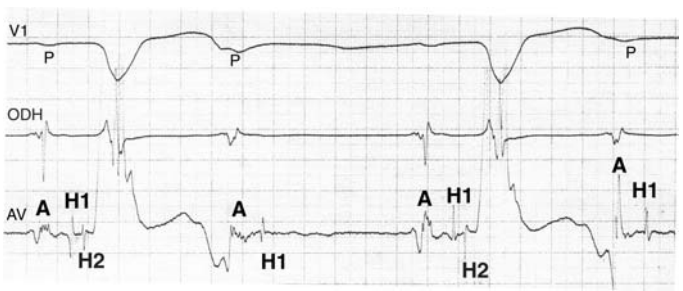

Figure 2. Bloc 2/1 de siège intrahissien. Les ondes A conduites aux ventricules (première et troisième) sont suivies d'un dédoublement du potentiel hissien en deux composantes H1 et H2. La deuxième onde A est bloquée dans le tronc du faisceau de His en aval de la composante proximale H1.

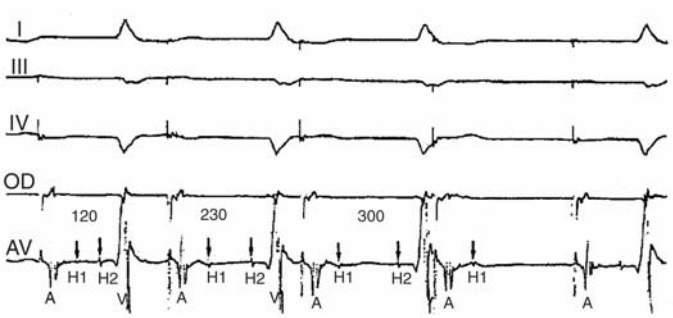

Figure 3. Bloc intrahissien du deuxième degré de type Mobitz I lors d'une stimulation auriculaire à une fréquence de 77/min. On note, sur la dérivation hissienne (auriculoventriculaire [AV]), un allongement progressif de l'intervalle entre les composantes H1 et H2 jusqu'à aboutir au blocage de la quatrième onde A en aval de la composante H1.

type I de siège intrahissien qui se traduit par un allongement progressif de l'intervalle H1H2 avant la survenue d'un auriculogramme bloqué qui est suivi par un potentiel H1 (Fig. 3).

En cas de bloc auriculoventriculaire complet, il y a rupture de la conduction entre le potentiel H1 qui reste lié aux auriculogrammes et le potentiel H2 qui précède les ventriculogrammes.

Blocs auriculoventriculaires infrahissiens

Lorsqu'il s'agit d'un bloc du premier degré, on note un allongement de l'espace HV au-delà de 55 ms (Fig. 1D) qui s'accompagne rarement d'une prolongation du PR sur l'ECG de surface. Dans les blocs de degrés supérieurs, les auriculogrammes bloqués sont toujours suivis d'un potentiel hissien. En cas de bloc auriculoventriculaire de type II de Mobitz ou 2/1, les ventriculogrammes conduits peuvent être précédés d'un espace HV normal ou allongé. Lorsque le bloc auriculoventriculaire est complet, on ne retrouve jamais de potentiel hissien devant les

ventriculogrammes d'échappement. Dans tous les cas, l'élargissement des QRS conduits ou d'échappement constitue une condition nécessaire pour affirmer le siège infrahissien.

Le diagnostic topographique est quelquefois difficile en cas de bloc auriculoventriculaire complet sur arythmie atriale car la déflexion hissienne peut être masquée par l'activité auriculaire ectopique. On suspecte alors un bloc intra- ou infrahissien lorsque le foyer d'échappement se laisse facilement déprimer par une stimulation ventriculaire rapide.

■ Pièges du diagnostic électrocardiographique

Sur l'électrocardiogramme de surface [7]

> *Point fort*
>
> **Pièges pour le diagnostic électrocardiographique des blocs auriculoventriculaires**
>
> - Les faux blocs auriculoventriculaires du 1er degré :
> - allongement de PR par trouble conductif intra-auriculaire ;
> - allongement de PR du à l'existence d'une double voie nodale.
> - Les faux aspects de rythme jonctionnel ou de PR court en cas de bloc auriculoventriculaire du 1er degré avec PR très long, lorsque l'onde P est masquée dans l'onde T précédente ou à l'extrême est située devant le ventriculogramme précédent.
> - Les faux Mobitz II :
> - de l'hypertonie vagale ;
> - dus à une extrasystolie hissienne cachée.
> - Les faux aspects de bradycardie sinusale dans les blocs auriculoventriculaires 2/1 où l'onde P bloquée est masquée dans l'onde T précédente.
> - Les faux aspects de bloc auriculoventriculaire 2/1 en cas de dissociation complète avec un rythme d'échappement deux fois moins rapide que le rythme sinusal.

En cas d'allongement de l'espace PR

- Cet allongement, lorsqu'il est très important, cache l'onde P dans l'onde T ou dans le QRS précédent simulant un rythme jonctionnel, ou la positionne devant le ventriculogramme précédent donnant un faux aspect de PR court.
- Cet allongement peut s'observer dans deux situations particulières alors que la conduction auriculoventriculaire est normale. La première est l'existence d'un trouble conductif intra-auriculaire sévère responsable d'un élargissement important de l'onde P. La deuxième est la présence d'une double voie de conduction nodale, l'une lente l'autre rapide ; l'allongement intermittent du PR traduit alors le passage par la voie lente.
- Un allongement de PR peut survenir après une extrasystole ventriculaire ayant entraîné une conduction rétrograde cachée dans le nœud auriculoventriculaire.

En cas de blocage intermittent d'ondes P

Dans les blocs auriculoventriculaires du deuxième degré, des aspects de pseudo Mobitz II ont été rapportés lors de l'hypertonie vagale. Dans cette situation on observe un ralentissement de la fréquence sinusale avant l'onde P bloquée et également sur des tracés longs des blocs du deuxième degré de type I [8, 9].

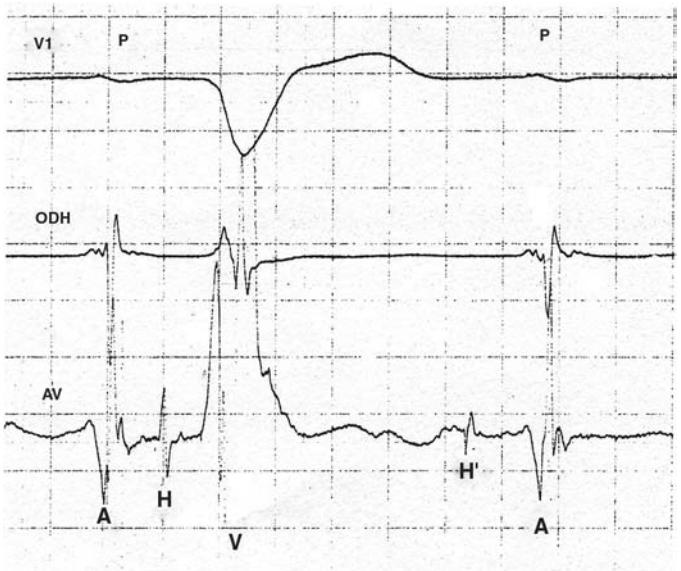

Figure 4. Extrasystole hissienne cachée. Sur l'ECG de surface, après un premier complexe conduit avec une morphologie de bloc de branche gauche complet, l'onde P sinusale suivante est bloquée. Sur la dérivation hissienne (auriculoventriculaire [AV]), on note l'existence d'une extrasystole hissienne (H'), invisible sur l'ECG de surface, et responsable du blocage de la deuxième onde sinusale par conduction rétrograde cachée dans le nœud auriculoventriculaire.

Dans les blocs auriculoventriculaires du deuxième degré de type 2/1 lorsque l'auriculogramme bloqué est masqué par la repolarisation ventriculaire précédente, le diagnostic de bradycardie sinusale peut être porté à tort.

Un bloc auriculoventriculaire du deuxième degré de type II peut être simulé par la survenue d'extrasystoles hissiennes ne dépolarisant ni le ventricule ni l'oreillette, donc invisibles sur l'ECG de surface mais responsables, par un phénomène de conduction rétrograde cachée, du blocage inopiné d'une onde P sinusale [10, 11]. Cette éventualité doit être soupçonnée lorsque existent sur un long tracé des extrasystoles jonctionnelles conduites alternant avec des ondes P bloquées ; la confirmation est obtenue par l'enregistrement de l'activité électrique du faisceau de His (Fig. 4). Ces extrasystoles hissiennes cachées sont rares et révèlent le plus souvent une lésion organique tronculaire.

En cas de blocage complet des ondes P

Lorsque le rythme d'échappement est deux fois moins rapide que le rythme sinusal, un bloc auriculoventriculaire du troisième degré peut simuler un bloc 2/1.

On ne doit pas confondre la dissociation isorythmique par interférence, que l'on observe lorsqu'un rythme d'échappement jonctionnel est légèrement plus rapide que le rythme sinusal, avec un bloc auriculoventriculaire du troisième degré.

Sur les enregistrements endocavitaires

On peut porter à tort le diagnostic de bloc intrahissien dans trois circonstances :

- lorsqu'une activité auriculaire tardive est prise pour une composante H1 ; dans ce cas la stimulation atriale à fréquence croissante ne modifie pas l'intervalle entre l'auriculogramme et la pseudocomposante H1, alors qu'elle l'augmente s'il s'agit d'un authentique potentiel hissien ;
- lorsque le potentiel de branche droite est confondu avec une composante H2 ; pour éviter cette erreur on doit exiger que l'intervalle H2V soit supérieur à 30 ms ;
- lorsque après un extrastimulus auriculaire on voit apparaître un dédoublement du potentiel hissien ; cet aspect qui peut s'observer chez des sujets jeunes et normaux n'a aucune valeur diagnostique, surtout s'il est enregistré pour des couplages courts.

Dans certains blocs intrahissiens, seule l'une des deux composantes du potentiel hissien est enregistrée. S'il s'agit de la seconde H2, l'aspect est celui d'un AH long faisant croire à tort à un bloc nodal ; c'est le cas lorsque la lésion tronculaire est proximale située à la jonction avec le nœud auriculo-ventriculaire.

■ Manifestations cliniques

Le bloc auriculoventriculaire est souvent asymptomatique et découvert à l'occasion d'un examen clinique mettant en évidence une bradycardie ou d'un ECG systématique. Dans d'autres cas, l'attention est attirée par des signes d'appel.

Accidents d'Adams-Stokes

L'accident typique est la syncope brève, à l'emporte-pièce, à début brutal, avec chute et souvent blessure craniofaciale lorsqu'elle surprend le sujet en position debout, résolution musculaire complète, révulsion des globes oculaires, pâleur, sans pouls perceptible. La reprise de la conscience se fait intégralement, dès la reprise d'une activité ventriculaire, avec une rapidité qui dépend de la durée de l'arrêt circulatoire. Le plus souvent la terminaison est rapide en 10 à 15 secondes ; dans quelques cas la syncope dépasse 20 secondes et s'accompagne alors de troubles respiratoires, de mouvements convulsifs, d'incontinence sphinctérienne et de mydriase. Exceptionnellement lorsque l'anoxie cérébrale est plus longue, un coma plus ou moins profond est observé, soit après une crise unique et longue, soit dans l'intervalle d'un état de mal syncopal avec une très grande bradycardie intercritique.

Les faux vertiges, les lipothymies ou un état d'obnubilation transitoire sont des équivalents mineurs.

Ces manifestations neurologiques s'observent plus particulièrement dans les blocs auriculoventriculaires paroxystiques.

Le risque d'arrêt circulatoire irréversible fait planer sur tout malade non appareillé par un stimulateur cardiaque le spectre de la mort subite.

Manifestations d'insuffisance cardiaque

Elles surviennent surtout chez les patients porteurs d'une cardiopathie avec dysfonction ventriculaire gauche. Elles sont plus fréquentes dans les blocs auriculoventriculaires chroniques avec bradycardie permanente, mais l'on peut également les rencontrer dans les blocs auriculoventriculaires du premier degré avec un intervalle PR très long plaçant l'onde P dans la repolarisation du QRS précédent.

Manifestations d'effort

Certains blocs auriculoventriculaires « fréquence-dépendants », habituellement de siège intra- ou infrahissien, sont absents au repos et se démasquent préférentiellement à l'effort par une dyspnée, des lipothymies, des douleurs angineuses ou plus souvent une « blockpnée ». L'épreuve d'effort est alors très utile pour le diagnostic [12].

Détérioration des fonctions cognitives

Essentiellement rencontrée chez le sujet âgé, elle est accompagnée dans certains cas par des états lacunaires chez des patients devenus progressivement grabataires. Cette détérioration est en réalité moins liée à la bradycardie qu'à un état encéphalique déjà très altéré, de telle sorte que les possibilités d'amélioration après l'implantation d'un stimulateur définitif sont très faibles.

■ Bloc auriculoventriculaire paroxystique

Mécanisme

Ce bloc peut apparaître lors d'une accélération de la fréquence cardiaque spontanée ou provoquée par stimulation auriculaire ; il s'agit d'un bloc en phase 3. On lui oppose le bloc en phase 4 ou bloc paradoxal qui est bradycardie-dépendant et qui survient à la suite d'une pause postextrasystolique ou poststimulative au cours d'une exploration électrophysiologique ou enfin lors d'un massage sinocarotidien. Il a été attribué à une diminution du potentiel diastolique minimal (hypopolarisation). Ces blocs paradoxaux correspondent à des lésions sévères du SHP.

Diagnostic

Il se pose chez un patient présentant une symptomatologie le plus souvent à type de syncopes ou de lipothymies. Les manifestations d'effort (asthénie, dyspnée, angor), fréquentes dans la localisation tronculaire, peuvent égarer le diagnostic étiologique qui sera apporté par l'épreuve d'effort. Dans les autres cas le diagnostic repose sur les données de l'ECG de surface, sur les résultats de l'enregistrement Holter et surtout de l'exploration électrophysiologique [13].

Apport de l'électrocardiogramme de surface

Un tracé normal n'élimine pas un bloc auriculoventriculaire paroxystique mais ne se rencontre que dans 5 % des cas ; il s'agit toujours d'un bloc intrahissien.

Un allongement de PR accompagné de QRS fins n'a aucune valeur prédictive pour le diagnostic de bloc auriculoventriculaire paroxystique syncopal car il témoigne dans l'immense majorité des cas d'un trouble conductif nodal bénin.

Les troubles de conduction intraventriculaire ont une valeur variable selon leur nature. On ne reconnaît une valeur formelle qu'aux rares blocs alternants : bloc droit/bloc gauche ou bloc droit permanent associé à un hémibloc tantôt antérieur et tantôt postérieur qui témoignent de façon certaine d'une atteinte trifasciculaire. Le bloc droit avec hémibloc postérieur possède une valeur quasi décisive. On accorde une valeur plus faible au bloc droit avec hémibloc antérieur ou au bloc gauche, une valeur quasi nulle au bloc droit et aux hémiblocs isolés.

L'association d'un allongement de l'espace PR à un bloc de branche ne suffit pas toujours pour affirmer le diagnostic d'atteinte bi- ou trifasciculaire. Car, comme le démontre l'enregistrement du potentiel hissien, cet allongement correspond le plus souvent à un trouble de conduction nodal quand il accompagne un bloc droit isolé ou associé à un hémibloc antérieur ; il est plus fréquemment dû à une atteinte infrahissienne en cas de bloc gauche ou de bloc droit avec hémibloc postérieur.

La notion d'évolutivité du trouble conductif au cours des années précédentes est également à prendre en considération, une aggravation progressive et récente est très fortement en faveur d'un bloc auriculoventriculaire paroxystique.

Apport des enregistrements de longue durée

Le caractère aléatoire et imprévisible d'un éventuel bloc paroxystique réduit considérablement l'intérêt de ce moyen de diagnostic [14]. La survenue d'un bloc auriculoventriculaire exclusivement enregistré en période nocturne, à la faveur d'une hypertonie vagale, n'a aucune valeur diagnostique ; en revanche, le blocage asymptomatique d'une onde P sur le mode Mobitz II est très en faveur du diagnostic à condition que ce blocage ne soit pas précédé d'un ralentissement du rythme sinusal (pseudo Mobitz II de l'hypervagotonie).

Apport de l'exploration électrophysiologique

L'exploration électrophysiologique est indiquée chaque fois qu'une autre cause de perte de connaissance a pu être éliminée chez des patients avec un bloc bifasciculaire à l'ECG. Elle ne doit pas se limiter à l'enregistrement du potentiel hissien, il est nécessaire d'étudier aussi la fonction sinusale et de chercher à déclencher des tachycardies supraventriculaires et ventriculaires. Les anomalies les plus évocatrices en faveur d'un bloc auriculoventriculaire paroxystique sont :

- un allongement de l'espace HV au-delà de 70 ms, le diagnostic est d'autant plus probable que cet espace est plus long ;

- la survenue d'un bloc auriculoventriculaire sous-nodal du deuxième ou du troisième degré pour une stimulation atriale inférieure à 150/min [15].

Il ne faut cependant pas méconnaître les limites de cette exploration avec la possibilité de « faux négatifs » [16] malgré des arguments cliniques et électrocardiographiques ; il est alors recommandé d'effectuer une épreuve de sensibilisation par l'injection intraveineuse d'un antiarythmique de classe Ia : ajmaline [17, 18] ou disopyramide [19]. Cette épreuve est indiscutablement positive si elle déclenche l'apparition d'un bloc auriculoventriculaire du deuxième ou troisième degré ou si l'espace HV augmente au-delà de 100 ms de façon durable. Dans les cas difficiles, on peut avoir recours au moniteur ECG implantable qui, placé dans une loge sous-cutanée parasternale gauche permet, grâce à deux électrodes intégrées dans l'enveloppe métallique, un enregistrement en boucle de l'ECG pendant 18 mois. En cas de récidive syncopale, on peut geler a posteriori la mémoire et obtenir ainsi un tracé percritique [20, 21] qui va permettre le diagnostic certain de bloc auriculoventriculaire paroxystique.

Des « faux positifs » de l'exploration ont été également rapportés chez des sujets porteurs d'une myocardiopathie dilatée évoluée ou hypertrophique dont les syncopes relèvent en fait d'une arythmie ventriculaire maligne [22].

■ Étiologies des blocs auriculoventriculaires (Tableau 5)

De très nombreuses affections peuvent être responsables de blocs auriculoventriculaires.

Ces blocs auriculoventriculaires peuvent être aigus et transitoires comme c'est le cas pour les blocs ischémiques, iatrogènes ou liés à un processus infectieux ou être chroniques comme les blocs congénitaux ou dégénératifs qui en est la cause la plus fréquente.

Tableau 5.
Principales étiologies des blocs auriculoventriculaires.

Blocs auriculoventriculaires transitoires	Médicaments (digitaliques, bêtabloquants, amiodarone, anticalciques bradycardisants, antiarythmiques de classes Ia et Ic)
	Infarctus du myocarde aigu
	Infections (RAA, viropathies, maladie de Lyme, endocardite, rickettsioses, toxoplasmose...)
	Hyperkaliémie
	Traumatiques : chirurgie cardiaque, cathétérisme cardiaque
	Hypertonie vagale aiguë
Blocs auriculoventriculaires chroniques	Fibrodégénérescence (maladie de Lenègre ou de Lev)
	Congénital avec ou sans cardiopathie malformative
	Anomalies génétiques
	Rétrécissement aortique calcifié
	Maladies de surcharge (amylose, hémochromatose, sarcoïdose)
	Collagénoses
	Affections rhumatismales (spondylarthrite ankylosante, polyarthrite rhumatoïde)
	Myopathies (Steinert, syndrome de Kearns-Sayres)
	Tumeurs cardiaques
	Radiothérapie médiastinale
	Ablation thérapeutique de la jonction auriculoventriculaire
	Hypertonie vagale chronique (sportifs)

RAA : rhumatisme articulaire aigu.

Tableau 6.
Blocs auriculoventriculaires de la phase aiguë de l'infarctus inférieur.

Artère responsable : coronaire droite (90 %) ; artère circonflexe (10 %)
Mécanisme :
- précoce : augmentation du tonus vagal
- tardif : ischémie avec relargage d'adénosine
Siège : intranodal
Type de bloc : 1er degré ; 2e degré Mobitz I ; 3e degré
Rythme d'échappement : QRS fins ; ≥ 40/min ; stable
Mode d'installation : progressif
Évolution : régressive
Traitement : pas de traitement, si symptomatique atropine i.v. ou EES
Mortalité : faible en l'absence d'extension au ventricule droit

EES : entraînement électrosystolique.

Tableau 7.
Blocs auriculoventriculaires de la phase aiguë de l'infarctus antérieur.

Artère responsable : interventriculaire antérieure (artères septales)
Mécanisme : ischémie ou nécrose des branches
Siège : infrahissien
Type de bloc : 2e degré Mobitz II ; 3e degré
Rythme d'échappement :
- QRS larges ; souvent < 30/min
- instable avec risque d'asystole
Mode d'installation : brutal, précédé par l'apparition de bloc de branche
Évolution : pas toujours régressive ; blocs de branches séquellaires
Traitement : entraînement électrosystolique provisoire ou définitif
Mortalité : élevée en raison de l'étendue de l'infarctus du myocarde

Coronaropathie

Infarctus du myocarde à la phase aiguë

La fréquence des blocs auriculoventriculaires tous degrés confondus varie selon les séries entre 12 et 25 % ; elle a beaucoup diminué depuis l'avènement de la thrombolyse [23, 24] et de l'angioplastie de première intention. En raison d'un substratum anatomique très différent conditionnant l'évolution et le pronostic, il est classique d'opposer les blocs auriculoventriculaires des infarctus inférieurs (Tableau 6) à ceux des infarctus antérieurs (Tableau 7).

Ischémie myocardique

On peut observer un bloc auriculoventriculaire transitoire au cours d'un accès ischémique en dehors de l'infarctus, en particulier dans l'angor vasospastique lorsque le spasme siège sur la coronaire droite.

Maladies infectieuses et parasitaires

L'endocardite bactérienne peut léser le tissu conductif à partir d'un abcès septal venant envahir la région nodohissienne ou sa bifurcation. Le bloc auriculoventriculaire survient plus fréquemment en cas de localisation aortique que mitrale [25]. Cette complication grave incite à une intervention chirurgicale rapide.

La myocardite compliquant une poussée de rhumatisme articulaire aigu ou une diphtérie reste une cause classique mais actuellement très rare de bloc auriculoventriculaire transitoire. Le bloc rhumatismal est habituellement nodal, le bloc diphtérique est plus grave en raison des lésions plus diffuses de siège sous-nodal.

Au cours de la maladie de Lyme, spirochétose due à *Borrelia burgdorferi* transmise par une morsure de tique, l'atteinte cardiaque touche 10 % des patients et se manifeste essentiellement par un bloc auriculoventriculaire de degré variable qui, lorsqu'il est complet, peut être syncopal [26, 27]. Habituellement, le trouble conductif régresse de façon progressive en 1 à

2 semaines. Le diagnostic suspecté en présence de manifestations cutanées, articulaires ou méningées dans un contexte fébrile est confirmé par le résultat de la sérologie qui, dans certains cas, ne se positive que tardivement.

D'autres maladies infectieuses peuvent se compliquer d'un bloc auriculoventriculaire : mononucléose infectieuse, rougeole, oreillons, toxoplasmose, typhoïde, etc.

La myocardite à *Trypanozoma cruzi* de la maladie de Chagas est la cause principale des blocs auriculoventriculaires chroniques rencontrés en Amérique latine.

Ablation thérapeutique de la jonction auriculoventriculaire

Elle est indiquée chez des patients avec une fibrillation atriale dont la fréquence ventriculaire est insuffisamment ralentie par les moyens médicamenteux et qui présentent des symptômes invalidants où une cardiomyopathie rythmique. Plusieurs études ont montré, après cette procédure, une amélioration de la qualité de vie et une efficacité hémodynamique [28-30].

Causes iatrogènes

Intoxications médicamenteuses

Les digitaliques, les bêtabloquants, les anticalciques bradycardisants (vérapamil, diltiazem) dépriment la conduction nodale et déterminent un bloc auriculoventriculaire en cas d'atteinte préalable du nœud auriculoventriculaire, de surdosage médicamenteux ou d'intoxication volontaire [31]. Les antiarythmiques de classes la et lc altèrent la conduction auriculoventriculaire à l'étage sous-nodal et peuvent provoquer un bloc auriculoventriculaire syncopal tout particulièrement chez les sujets présentant déjà un bloc de branche bifasciculaire, ce qui contre-indique leur prescription dans cette situation ; il en est de même pour la carbamazépine [32], les antidépresseurs tricycliques et les phénothiazines.

Chirurgie cardiaque

L'incidence des blocs auriculoventriculaires complets postopératoires a été considérablement réduite grâce à l'amélioration des techniques chirurgicales et à une meilleure connaissance anatomique des voies de conduction. Ils s'observent principalement :

- après des interventions visant à corriger certaines cardiopathies congénitales : communication interventriculaire [33], canal atrioventriculaire [34] ;
- après remplacement valvulaire avec une prévalence de blocs auriculoventriculaires du troisième degré plus élevée en cas de remplacement valvulaire mitral qu'aortique [35, 36]. Leur régression est possible lorsqu'ils sont de siège nodal ; c'est plus rarement le cas si leur localisation est intra- ou infrahissienne ;
- après chirurgie septale chez des patients atteints de myocardiopathie obstructive [37].

Cardiologie interventionnelle

- Au cours d'une procédure d'ablation : un bloc auriculoventriculaire permanent survient immédiatement ou de façon retardée dans moins de 1 % des cas lors de l'ablation par radiofréquence de la voie lente d'un circuit de réentrée intranodale et dans 0,2 % s'il s'agit d'une voie accessoire septale [38]. Dans les procédures de cryoablation, les blocs auriculoventriculaires transitoires sont fréquents mais aucun bloc permanent n'a été rapporté. De rares cas de blocs auriculoventriculaires ont été observés après tentatives d'ablation d'un flutter auriculaire dans l'isthme cavotricuspide.
- Au cours d'une alcoolisation septale chez un patient porteur d'une cardiomyopathie obstructive [39].
- Au cours de la fermeture percutanée d'une communication interventriculaire [40].

Radiothérapie

Ils sont rares et apparaissent après une irradiation médiastinale supérieure à 40 Gy avec un temps de latence très long. Le siège du bloc est le plus souvent sous-nodal [41].

Cathétérisme cardiaque

Il s'observe lors d'un cathétérisme cardiaque droit ou plus rarement gauche chez des patients déjà porteurs d'un bloc de branche controlatéral complet [42, 43]. Lorsqu'il ne régresse pas rapidement, une altération sévère de la conduction dans la branche homolatérale doit être suspectée.

Hyperkaliémie

Les troubles conductifs auriculoventriculaires n'apparaissent que pour des kaliémies supérieures ou égales à 7 mEq/l. Les blocs auriculoventriculaires du deuxième ou du troisième degré sont rares car le plus souvent l'onde P disparaît avant l'apparition de troubles conductifs.

Blocs congénitaux [44]

Ils représentent 3 à 5 % des blocs auriculoventriculaires et leur incidence est de 1 pour 15 000 à 20 000 naissances. Ils peuvent être isolés, associés à une malformation cardiaque ou entrer dans le cadre de certains syndromes génétiques complexes.

Bloc congénital isolé [45]

Son origine congénitale n'est indiscutable que s'il a été diagnostiqué dès la naissance ou in utero dès la 16e semaine d'aménorrhée ; il s'agit de blocs auriculoventriculaires complets et irréversibles. Il survient chez des enfants dont la mère présente dans près de 50 % des cas une maladie systémique (lupus érythémateux disséminé, syndrome de Sjögren, etc.) avec des manifestations cliniques ou seulement biologiques (20 % des cas). Le passage transplacentaire d'anticorps anti-Ro/anti-SSA induit une inflammation puis une fibrose qui altère de façon permanente le tissu de conduction du cœur fœtal en développement [46].

L'histoire naturelle des blocs auriculoventriculaires congénitaux isolés à l'âge adulte s'est révélée moins favorable que la littérature plus ancienne ne le laissait présager [47]. Le spectre d'un accident cardiaque grave est toujours présent : perte de connaissance, torsade de pointes, mort subite. Plusieurs facteurs permettent d'identifier les patients à haut risque : fréquence cardiaque de repos lente, QT allongé, QRS larges et présence d'arythmies ventriculaires. L'évolution vers une véritable myocardiopathie dilatée, progressant à bas bruit sur des années, n'est pas rare comme l'ont montré plusieurs études de suivi à long terme [48-50]. Plutôt qu'une conséquence de la stimulation prolongée à la pointe du ventricule droit [51], elle serait une séquelle d'une « myocardite » fœtale. Devant ce risque, une surveillance échographique régulière et prolongée est recommandée.

Bloc congénital associé à une malformation cardiaque

Cette association se rencontre dans environ un tiers des cas. L'association à une double discordance est la plus fréquente ; on l'observe plus rarement au cours d'autres cardiopathies (communication interventriculaire ou interauriculaire de type ostium primum).

Bloc congénital associé à un syndrome génétique complexe

Des blocs auriculoventriculaires de degrés divers font partie des anomalies cardiaques du syndrome d'Holt-Oram et du syndrome LEOPARD ; ils peuvent être à l'origine de mort subite par asystole prolongée.

Blocs auriculoventriculaires dégénératifs

Ils représentent la cause la plus fréquente des blocs auriculoventriculaires chroniques et s'observent dans plus de 75 % des

cas chez des sujets âgés de plus de 65 ans. Deux maladies dégénératives sont responsables de troubles conductifs auriculoventriculaires.

- La maladie de Lenègre [52] prédomine chez l'homme ; le processus sclérodégénératif atteint le plus souvent uniquement la partie moyenne ou distale des branches sans lésions du myocarde adjacent. L'évolution du processus est lente et le bloc auriculoventriculaire complet est précédé pendant des années par des témoins électriques de lésions latentes localisées aux branches. Des formes familiales ont été rapportées ; elles sont liées à une anomalie située sur le chromosome 19 en 19q13 avec une transmission sur le mode autosomique dominant [53]. Plus récemment a été isolée comme responsable du syndrome clinique une mutation dans le gène du canal sodique SCN5A situé sur le chromosome 3 [54, 55].
- La maladie de Lev [56] est la cause la plus fréquente de bloc intrahissien chez le sujet âgé, particulièrement de sexe féminin. Les lésions qui siègent au niveau de la bifurcation du His et de la partie toute initiale de la branche gauche sont la conséquence de l'extension au système de conduction de fibrose et de calcifications affectant le squelette fibreux du cœur et la crête du septum interventriculaire.
  Les lésions dégénératives touchant le nœud auriculoventriculaire sont moins fréquentes ; elles sont souvent associées à une dysfonction sinusale et à des arythmies supraventriculaires.

Hypertonie vagale

Le bloc auriculoventriculaire vagal est purement fonctionnel ; il siège toujours au niveau du nœud auriculoventriculaire. L'hypertonie vagale aiguë est une des composantes physiopathologiques de la syncope vasovagale ; dans les formes cardioinhibitrices, elle peut induire une asystole plus ou moins prolongée par bloc auriculoventriculaire [57]. Cette réaction cardiodépressive peut s'observer, chez des sujets prédisposés, lors d'un test d'inclinaison ou à la phase de récupération d'une épreuve d'effort.

L'hypertonie vagale peut aussi être chronique, notamment chez les sportifs soumis à un entraînement intensif ; elle est responsable d'un bloc du premier ou du deuxième degré de type I présent dans 9 % des cas sur un ECG systématique [58]. Ces blocs asymptomatiques qui disparaissent à l'effort doivent être considérés comme physiologiques au même titre que ceux observés en période nocturne chez des sujets jeunes [59, 60].

Des blocs auriculoventriculaires syncopaux d'origine réflexe peuvent survenir dans le syndrome du sinus carotidien, lors de violentes quintes de toux ou lors de la déglutition chez des patients porteurs d'anomalies œsophagiennes fonctionnelles ou organiques.

Les blocs auriculoventriculaires transitoires de divers degrés enregistrés au cours de crises d'épilepsie temporales gauches seraient dus à une stimulation intense du système parasympathique et pourraient expliquer certaines morts subites de l'épileptique par une asystole prolongée [61]. Dans le syndrome d'apnée du sommeil, des blocs auriculoventriculaires nocturnes ont été rapportés [62] avec cependant une fréquence bien moindre que les pauses sinusales ; l'hypertonie vagale secondaire à l'hypoxie induite par les apnées en serait la cause.

Autres étiologies

Cardiopathies chroniques

- Valvulopathies aortiques : les voies de conduction auriculoventriculaire sont lésées dans la partie haute du septum par des mouvements de tiraillement et de torsion, par pénétration de spicules calcaires en cas de sténose aortique calcifiée ou par les microtraumatismes dus au jet régurgitant d'une insuffisance aortique importante. Des blocs auriculoventriculaires de tous degrés ont été décrits, mais il s'agit le plus souvent d'un simple allongement de l'espace PR.
- Myocardiopathies : le bloc auriculoventriculaire complet est rare dans les variétés dilatées ; il a été rapporté des cas liés à une mutation du gène *LMNA* [63, 64]. Il est exceptionnel dans les formes hypertrophiques.

Localisations cardiaques de maladies systémiques

L'atteinte du tissu conductif auriculoventriculaire peut être due à des dépôts amyloïdes, ferriques et plus exceptionnellement tophacés ou oxaliques. Une infiltration septale peut s'observer également au cours des leucémies ou de la maladie de Hodgkin. Des cas de blocs auriculoventriculaires ont été observés dans la sarcoïdose compliquée de localisation myocardique (23 à 30 % des cas), avec envahissement des voies de conduction par du tissu granulomateux, et dans la maladie de Fabry [65, 66].

Un trouble conductif auriculoventriculaire peut survenir au cours du lupus érythémateux disséminé, de la dermatomyosite, de la sclérodermie, de la spondylarthrite ankylosante, de la polyarthrite rhumatoïde, de la polychondrite atrophiante.

Maladies neuromusculaires [67]

- La maladie de Steinert [68-70] : dans cette affection autosomique dominante à pénétrance variable, les blocs auriculoventriculaires ne sont pas rares, allant du simple allongement de PR au bloc complet qui pourrait être responsable de mort subite par asystole prolongée.
- Le syndrome de Kearns-Sayres [71] : dû à une délétion de l'ADN mitochondrial, il associe une ophtalmoplégie externe progressive, une rétinite pigmentaire et des troubles conductifs auriculoventriculaires sous-nodaux qui justifient, même s'ils sont asymptomatiques, l'implantation préventive d'un stimulateur cardiaque.
- Les autres maladies neuromusculaires : les blocs auriculoventriculaires font partie des complications cardiaques de la dystrophie musculaire d'Emery-Dreifuss [72], de l'atrophie musculaire péronière de Charcot-Marie-Tooth, de la dystrophie musculaire des ceintures d'Erb, de la dystrophie musculaire facio-scapulo-humérale de Déjerine-Landouzy et plus rarement de la maladie de Becker.

Tumeurs cardiaques

Le mésothéliome, tumeur bénigne localisée au nœud auriculoventriculaire et les sarcomes primitifs se développant dans la partie haute du septum sont des causes très rares de bloc auriculoventriculaire. Au cours du syndrome de l'immunodéficience acquise (sida), la localisation septale de lymphomes malins peut être responsable de troubles de la conduction auriculoventriculaire.

■ Traitement

La stimulation cardiaque définitive est actuellement le seul traitement efficace des blocs auriculoventriculaires chroniques lorsqu'ils sont mal tolérés ou à haut risque de bradycardie sévère. Le traitement médicamenteux par l'isoprénaline ou l'atropine administrées par voie intraveineuse et la stimulation cardiaque temporaire endocavitaire, épicardique ou transcutanée sont indiqués en cas de bloc auriculoventriculaire que l'on espère régressif et en cas de bloc auriculoventriculaire chronique mal toléré avant l'implantation d'un stimulateur intracorporel.

Nomenclature des modes de stimulation

Les différents modes de stimulation sont classés selon un code international qui permet de comprendre immédiatement le fonctionnement global d'un stimulateur. Ce code utilise trois ou quatre lettres :

- la première lettre désigne le site de stimulation : A (atrium) pour l'oreillette ; V pour le ventricule ; D pour les deux cavités, O si aucune des cavités n'est stimulée et S (*single*) pour l'oreillette ou le ventricule ;
- la deuxième lettre indique le site de détection selon le même code ;
- la troisième lettre précise le mode de fonctionnement :
  - I pour inhibé ; l'appareil de type monochambre ne stimule qu'en l'absence de détection d'une activité spontanée ventriculaire (mode VVI) ou auriculaire (mode AAI) ;

- T pour déclenché (*triggered*) ; l'appareil envoie une stimulation sur un événement détecté ; c'est un mode utilisé uniquement en temporaire lors d'un test de détection auriculaire ou ventriculaire ;
- D pour les deux ; l'appareil de type double chambre est inhibé par une activité spontanée détectée pendant la phase d'écoute dans l'oreillette et le ventricule mais est aussi capable d'assurer une synchronisation auriculoventriculaire en déclenchant une stimulation ventriculaire si aucun ventriculogramme spontané n'est survenu à la fin du délai auriculoventriculaire programmé. Ce type de fonctionnement caractérise les modes DDD et VDD.

- Une quatrième lettre R est ajoutée aux trois précédentes (mode AAIR, VVIR, DDDR) pour signaler que le stimulateur est à fréquence asservie, ce qui lui confère la possibilité de s'accélérer à l'effort à partir d'informations recueillies par un ou deux capteurs incorporés dans l'appareil. Actuellement, les systèmes les plus utilisés sont l'asservissement à l'activité musculaire ou aux mouvements du patient, à la ventilation minute et à la contractilité myocardique.

Progrès techniques

Ils ont été considérables depuis le début de la stimulation ; ils ont surtout porté sur les stimulateurs qui sont devenus de plus en plus élaborés et automatisés grâce à de nombreuses fonctions et algorithmes parmi lesquels, sans vouloir être exhaustif, on cite les suivants.

Fonction de repli

La fonction de repli provoque, en cas d'arythmie atriale, la commutation automatique d'un mode DDD en un mode sans synchronisation auriculoventriculaire (VVI ou DDI) ;

Mesure automatique du seuil de stimulation

Appelée selon les marques « autocapture » ou « autoseuil » ; elle permet de contrôler ce paramètre à intervalles réguliers avec ajustement de l'énergie juste au-dessus de la valeur mesurée. Cette fonction, intéressante en termes de sécurité pour le patient et d'économie d'énergie, n'était disponible à l'origine que sur le canal ventriculaire ; elle est actuellement aussi incorporée sur le canal atrial de certains appareils ;

Fonction de « préservation de la conduction auriculoventriculaire spontanée »

Elle caractérise deux nouveaux modes : le mode AAISafeR ou le mode *minimal ventricular pacing* (MVP). Elle vise à réduire au maximum l'incidence de la stimulation ventriculaire droite apicale inutile qui provoque ou aggrave une désynchronisation interventriculaire et consomme de l'énergie. Cette fonction est particulièrement intéressante en cas de bloc auriculoventriculaire paroxystique certain ou fortement suspecté.

Fonctions diagnostiques

- La lecture des mémoires implantées permet de visualiser des courbes de fréquence pour vérifier le besoin ou la qualité d'un asservissement et de détecter l'existence de tachycardies dont le diagnostic est facilité par la présence de marqueurs et l'enregistrement d'électrogrammes endocavitaires (EGM) auriculaires et ventriculaires pendant l'arythmie et quelques secondes avant.
- La télécardiologie disponible sur certains stimulateurs assure une surveillance à distance en transmettant des informations du stimulateur à une borne GSM placée au domicile du patient puis, par le réseau, à un centre de réception qui les renvoie au médecin sous forme de fax ou de message internet [73]. Ce type de suivi permet le diagnostic rapide des dysfonctions ; il ne dispense pas des contrôles réguliers au centre mais permet de les espacer ; il est particulièrement utile pour la surveillance des stimulateurs en fin de vie.

Nouveaux sites de stimulation

Du fait de son accès facile, l'apex du ventricule droit s'est imposé au fil du temps comme site de référence pour positionner les sondes de stimulation. Cependant, dès la fin des années 1980, certains se sont interrogés sur les effets hémodynamiques néfastes d'une stimulation ventriculaire droite apicale et, en 1991, Rosenqvist [74] avait montré les différences de débit cardiaque et de fraction d'éjection ventriculaire gauche entre les modes AAI, DDD et VVI. Le mode VVI donne les pires résultats, le mode AAI le meilleur et le mode DDD se situe entre les deux. Quelques années plus tard, ces résultats ont été confirmés par de grandes études multicentriques [75, 76]. Il faut cependant souligner qu'une proportion non négligeable de patients ne développe pas d'altération de la fonction ventriculaire ; un asynchronisme interventriculaire préalable permettrait de prévoir une aggravation hémodynamique au long cours [77].

Profitant des progrès récents dans le domaine des systèmes de fixation active des sondes, des sites alternatifs empêchant ou minimisant ces effets délétères ont donc été recherchés ; les études s'intéressant à ce sujet portent sur un petit nombre de patients avec souvent des résultats contradictoires [78]. La stimulation dans la chambre de chasse du ventricule droit n'a pas donné de meilleurs résultats hémodynamiques [79]. La stimulation directe du faisceau de His, qui ne peut être proposée qu'aux patients présentant un trouble conductif suprahissien, est très séduisante en théorie mais difficilement applicable en pratique [80]. La stimulation septale droite « moyenne antérieure » à mi-distance entre l'apex et l'infundibulum semble assurer au long cours le meilleur maintien de la fonction ventriculaire gauche [81]. Aussi, dans l'état actuel de nos connaissances et en attendant des preuves plus solides, il semblerait logique de préférer ce site chez les patients insuffisants cardiaques en classe fonctionnelle I ou II, surtout s'il existe un asynchronisme interventriculaire. Pour les stades New York Heart Association (NYHA) III ou IV, il semble qu'une stimulation biventriculaire doive d'emblée être proposée.

Indications de la stimulation cardiaque définitive

L'American College of Cardiology et l'American Heart Association ont réactualisé en 2002 [82] leurs recommandations publiées en 1998. Ces recommandations qui constituent actuellement la référence dans le domaine de la stimulation cardiaque définitive reposent sur l'expérience acquise depuis plus de 40 ans et non sur les résultats d'études randomisées irréalisables sur le plan éthique car il n'existe actuellement pas d'autres alternatives efficaces à la stimulation cardiaque pour traiter les blocs auriculoventriculaires chroniques mal tolérés ou à haut risque de bradycardie sévère.

Les décisions concernant l'implantation d'un stimulateur cardiaque sont basées sur la symptomatologie directement en relation avec la bradycardie : syncopes, lipothymies, asthénie, intolérance à l'effort, signes d'insuffisance cardiaque. Chez les patients asymptomatiques, il est pris en compte le risque d'asystole prolongée qui caractérise les blocs sous-nodaux.

Ces recommandations sont divisées en trois classes :

- la classe 1 regroupe les cas où il existe une preuve et/ou un accord général pour dire que la stimulation est bénéfique, utile et efficace ;
- la classe 2 regroupe les cas où il existe une divergence d'opinion sur l'utilité de la stimulation avec deux sous-classes :
  - 2a où le poids des preuves est plutôt en faveur de l'implantation ;
  - 2b où le poids des preuves est insuffisant pour avoir une opinion ;
- la classe 3 regroupe les cas où il existe une preuve et/ou un accord général pour dire que la stimulation n'est ni utile ni efficace.

Tableau 8.
Recommandations d'implantation de classe 1 dans les blocs auriculoventriculaires acquis de l'adulte.

Blocs auriculoventriculaires de haut degré ou du 3e degré, quelle qu'en soit la localisation dans un des contextes suivants :
- symptôme majeur ou mineur, supposé en relation avec la bradycardie, spontané ou révélé par un traitement bradycardisant jugé indispensable
- échappement inférieur à 40 bpm ou pause de 3 s en état de veille
- après ablation du nœud auriculoventriculaire
- blocs auriculoventriculaires postopératoires sans espoir de régression
- maladie neuromusculaire même asymptomatique
Blocs auriculoventriculaires du 2e degré de type II à QRS larges asymptomatique
Blocs auriculoventriculaires du 2e degré avec bradycardie symptomatique, quels que soient le type ou la localisation

Tableau 9.
Recommandations d'implantation de classes 2 et 3 dans les blocs auriculoventriculaires acquis de l'adulte.

Classe 2a
Blocs auriculoventriculaires, de tout niveau, asymptomatiques avec une fréquence moyenne d'au moins 40/min en état de veille
Blocs auriculoventriculaires du 2e degré de type II asymptomatiques à QRS fins
Blocs auriculoventriculaires du 2e degré de type I intra- ou infrahissien découverts de façon fortuite
Classe 2b
Blocs auriculoventriculaires du 1er degré avec PR > 0,30 s et cardiomyopathie en insuffisance cardiaque, lorsqu'un intervalle auriculoventriculaire plus court améliore l'hémodynamique
Classe 3
Blocs auriculoventriculaires du 1er degré asymptomatiques
Blocs auriculoventriculaires de type l supposés nodaux, asymptomatiques
Blocs auriculoventriculaires transitoires dus à une cause aiguë

Chez l'adulte

Les recommandations d'implantation d'un stimulateur sont rapportées dans les Tableaux 8, 9.

Après infarctus du myocarde

Elles sont devenues exceptionnelles et ne concernent que les patients conservant, après un infarctus antérieur, un bloc auriculoventriculaire permanent infrahissien ou un bloc de branche bilatéral. Chez ces patients dont la fraction d'éjection est habituellement basse, l'implantation d'un défibrillateur double chambre en prévention primaire résoudra le problème en assurant si besoin une fonction de stimulation.

Chez l'enfant et l'adolescent

En plus des maladies neuromusculaires déjà envisagées, deux situations se rencontrent plus spécifiquement : le bloc auriculoventriculaire congénital et le bloc auriculoventriculaire faisant suite à une intervention de chirurgie cardiaque pour correction d'une cardiopathie congénitale.

Dans la période postnatale immédiate, les indications d'implantation d'un stimulateur cardiaque sont les suivantes : syncope, insuffisance cardiaque, fréquence cardiaque inférieure à 55/min en l'absence de cardiopathie, ou à 70/min en présence d'une cardiopathie, allongement de l'intervalle QT, ESV complexes, et foyer de suppléance instable.

Dans l'enfance et l'adolescence, les indications doivent se discuter selon la présence ou non de signes fonctionnels. La difficulté d'interprétation de la symptomatologie chez ces jeunes patients rend souvent utile le recours à l'enregistrement Holter [83] pour étudier le comportement du rythme d'échappement qui a tendance à se ralentir au fil des années, et à l'épreuve d'effort pour évaluer leurs capacités réelles à l'exercice.

Chez les adultes jeunes, le risque de syncope, voire de mort subite, ainsi que les altérations du ventricule gauche sont en faveur d'indications assez larges de stimulation et il est recommandé d'implanter systématiquement les patients de plus de 15 ans [84].

Après une intervention de chirurgie cardiaque, la persistance d'un bloc auriculoventriculaire complet au-delà du 7e jour constitue une indication d'implantation unanimement reconnue (classe 1). Les recommandations font figurer en classe 2b les blocs auriculoventriculaires postopératoires du troisième degré transitoires avec bloc bifasciculaire résiduel et en classe 3 ceux qui régressent totalement.

Choix du mode de stimulation [85, 86]

La diversité des modes aujourd'hui disponibles permet de proposer à chaque patient un stimulateur personnalisé, adapté autant que possible à ses besoins particuliers. Le choix tient compte des éléments suivants : le type de trouble conductif et son caractère permanent, fréquent ou paroxystique, l'âge du patient et son état physiologique, la fonction ventriculaire gauche et les éventuelles pathologies extracardiaques pouvant abréger l'espérance de vie.

La stimulation cardiaque double chambre apparaît sur le plan théorique comme le moyen le plus adapté pour répondre aux exigences hémodynamiques des patients. Les premiers résultats de petites études non contrôlées et rétrospectives lui avaient accordé une supériorité sur la stimulation monochambre ventriculaire pour réduire la mortalité et l'incidence de la fibrillation auriculaire [87]. Après les résultats quelque peu divergents de deux études contrôlées [88, 89], l'étude randomisée United Kingdom Pacing and Cardiovascular Events Trial (UKPACE) [90] qui comparait, chez des sujets âgés de plus de 75 ans avec un bloc auriculoventriculaire de haut degré, les modes DDD, VVI et VVIR, n'a pas montré de bénéfice de la stimulation double chambre sur la mortalité, la survenue de fibrillation auriculaire et les accidents thromboemboliques.

Chez l'adulte, le choix du mode de stimulation est schématisé sous forme d'un arbre décisionnnel (Fig. 5).

Chez l'enfant où la fréquence cardiaque est le principal facteur d'élévation du débit cardiaque à l'effort avec un moindre rôle du synchronisme auriculoventriculaire et de la contraction atriale, le mode VVIR est particulièrement adapté ; il a en plus l'avantage de préserver le capital veineux dans la perspective d'une survie très prolongée.

Devenir du patient appareillé

Malgré la fiabilité croissante du matériel, le patient stimulé doit se soumettre à un suivi régulier et systématique dont la fréquence doit être au moins annuelle lorsque le patient est stable. Le but de ce suivi est de déceler les dysfonctionnements asymptomatiques qui sont les plus fréquents, d'optimiser les réglages du stimulateur et de détecter une usure de la source d'énergie [91].

Les complications infectieuses sont les plus graves, leur fréquence est évaluée à 2 % environ [92, 93]. Les germes le plus fréquemment retrouvés sont *Staphylococcus aureus* en cas d'infection précoce et *Staphylococcus epidermidis* en cas d'infection tardive. Elles peuvent ne concerner que la loge du stimulateur [94], s'exprimant alors comme une menace d'extériorisation. Elles peuvent également donner lieu à des endocardites dont la fréquence varie de 0,1 à 7 % et dont la mortalité peut atteindre 33 %. Dans tous les cas, on doit toujours associer au traitement antibiotique prolongé l'explantation du boîtier et des sondes [95]. La réimplantation endocavitaire est possible qu'après une période d'apyrexie d'au moins 1 semaine, ce qui justifie le recours à une réimplantation par voie épicardique lorsque les patients sont stimulodépendants.

■ Conclusion

Si les connaissances électrocardiographiques sont bien établies depuis plus de 20 ans et si les indications d'appareillage dans les

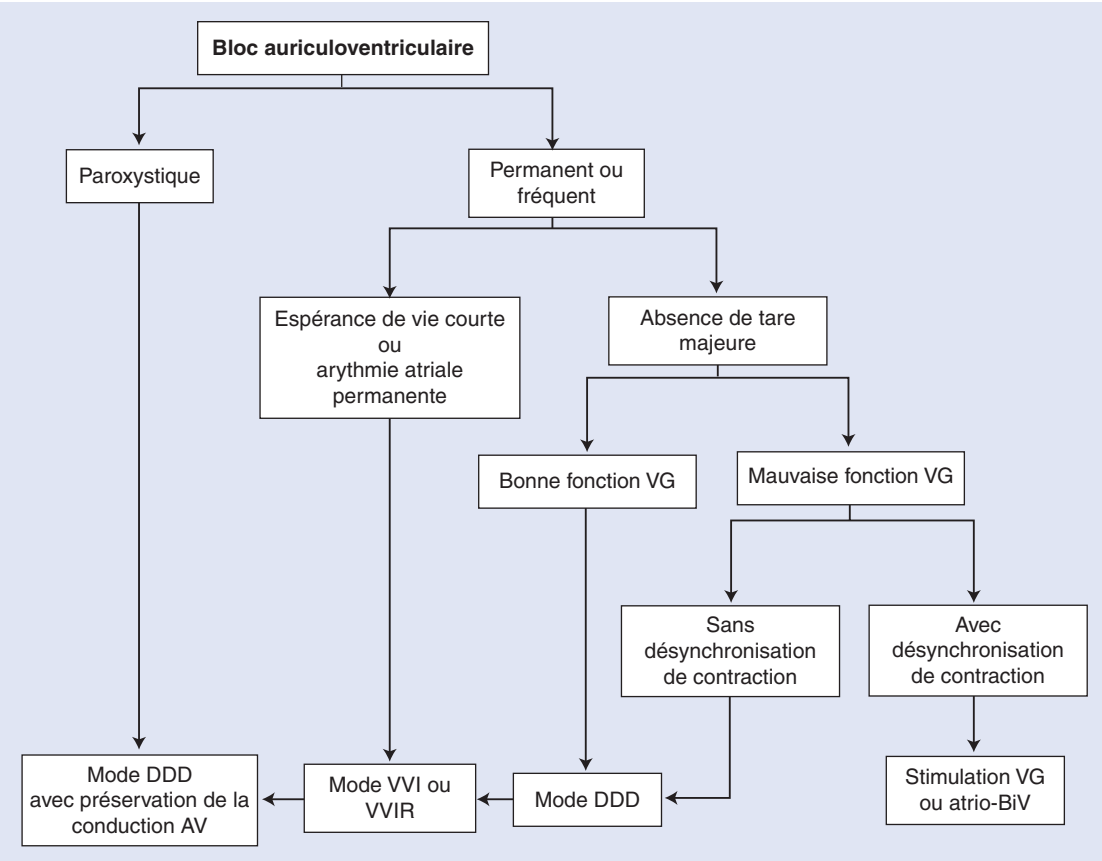

Figure 5. Arbre décisionnel. Choix du mode de stimulation. AV : auriculoventriculaire. VG : ventricule gauche ; BiV : biventriculaire.

blocs auriculoventriculaires documentés et symptomatiques n'ont pas beaucoup évolué ces dernières années, on a récemment enregistré, grâce aux progrès en génétique, de réelles avancées dans la connaissance du mécanisme de certaines étiologies. Il a été ainsi établi que certains blocs auriculoventriculaires dégénératifs étaient une maladie génétique que l'on pourra, dans les années à venir, vraisemblablement dépister et traiter préventivement. Dans le domaine du diagnostic du bloc auriculoventriculaire paroxystique, il faut insister sur l'intérêt du moniteur ECG implantable qui, dans les cas douteux, permet d'enregistrer un tracé percritique.

Néanmoins, en dépit des progrès des techniques d'implantation et de la technologie des stimulateurs, les complications de la stimulation cardiaque définitive restent fréquentes. Leur gravité justifie l'application de procédures opératoires rigoureuses et une surveillance attentive qui pourra bénéficier de la télécardiologie.

Références

[1] Slama R, Leclercq JF, Coumel P, Bouvrain Y. Bloc à deux ou trois étages dans le nœud de Tawara au cours des tachycardies auriculaires. *Arch Mal Cœur* 1978;**71**:1322-40.

[2] Rosenheck S, Bondy C, Weiss AT. Gotsman MS. The effect of overdrive pacing rate and duration on ventricular escape rhythm in patients with complete atrioventricular block. *Pacing Clin Electrophysiol* 1994;**17**: 213-21.

[3] Chevalier P, Bellocq C, Millat G, Piqueras E, Potet F, Shott JJ, et al. Torsades de pointes complicating atrioventricular block: evidence for a genetic predisposition. *Heart Rhythm* 2007;**4**:170-4.

[4] Grolleau R, Pasquié JL, Macia JC, Leclercq F. Électrocardiogramme des blocs auriculo-ventriculaires. *Arch Mal Cœur* 2004;**97**(supplIV): 35-46.

[5] Leclercq JF, Maison-Blanche P, Cauchemez P, Letouzey JP, Coumel P, Slama R. Le bloc auriculo-ventriculaire tronculaire. Diagnostic du siège par le Holter. *Arch Mal Cœur* 1985;**78**:1781-6.

[6] Narula OS. Sherlag BJ, Samet P, Javier RP. Atrioventricular block: localization and classification by His bundle recordings. *Am J Med* 1971;**50**:146-65.

[7] Motté G, Dinanian S, Sebag C. Classification et pièges des blocs auriculo-ventriculaires. *Arch Mal Cœur* 1997;**90**(supplI):47-55.

[8] Nakagawa S, Koiwaya Y, Tanaka K. Vagally mediated paroxysmal atrioventricular block presenting as «Mobitz type II » block. *Pacing Clin Electrophysiol* 1988;**11**:471-4.

[9] El-Sherif N, Aranda N, Befeler B, Lazzara R. Atypical Wenckebach periodicity simulating Mobitz II AV block. *Br Heart J* 1978;**40**: 1376-83.

[10] Grolleau R, Puech P, Latour H, Cabasson J, Robin JM, Baissus C, et al. Les dépolarisations hissiennes ectopiques non propagées. *Arch Mal Cœur* 1972;**65**:1069-80.

[11] Rosen KM, Rahimtoola SH, Gunnar RM. Pseudo AV block secondary to premature non propagated His bundle depolarizations: documentation by his bundle electrocardiography. *Circulation* 1970;**42**:367-73.

[12] Paillard F, Mabo P, Benslimane A, Ritter P, Druelles P, Ollitrault J, et al. Les blocs auriculo-ventriculaires démasqués à l'épreuve d'effort. *Ann Cardiol Angeiol (Paris)* 1990;**39**:55-60.

[13] Garcia-Civera R, Ruiz-Granell R, Morell-Cabedo S, Sanjuan-Manez R, Perez-Alcala F, Plancha E. Selective use of diagnostic test in patients with syncope of unknown cause. *J Am Coll Cardiol* 2003;**41**:787-90.

[14] Sarasin FP, Carballo D, Slama S, Louis-Simonet M. Usefulness of 24-h Holter monitoring in patients with unexplained syncope and a high likelihood of arrhythmias. *Int J Cardiol* 2005;**101**:203-7.

[15] Dhingra BC, Wyndham C, Bauernfeind R. Significance of block distal to the His bundle induced by atrial pacing in patients with chronic bifascicular block. *Circulation* 1979;**60**:1455-64.

[16] Benditt DG, Brignole M. Syncope: is a diagnosis a diagnosis. *J Am Coll Cardiol* 2003;**41**:791-4.

[17] Guérot C, Valère PE, Lehner JP, Laffay N, Gryman R. Tricot R. Valeur prédictive du test à l'ajmaline dans le diagnostic des blocs auriculo-ventriculaires paroxystiques. *Ann Med Interne (Paris)* 1981;**132**: 246-51.

[18] Kaul U, Dev V, Narula J, Malhotra AK, Talwar KK, Bathia ML. Evaluation of patients with bundle branch block and unexplained syncope. A study based on comprehensive electrophysiologic testing and ajmaline stress. *Pacing Clin Electrophysiol* 1988;**11**:289-97.

[19] Bergfeldt L, Rosengvist M, Vallin H, Edhag O. Disopyramide induced second and third degree block in patients with bifascicular block. An acute stress to predict atrioventricular progression. *Br Heart J* 1985; **53**:328-34.